

# ZERTIFIKAT

## 2018

**Prof. dr. Bence Sipos /PD Dr. med. Christoph Weiler**  
**BAG für Pathologie und Molekularpathologie**  
**70176 Stuttgart**

hat am

**Ringversuch 2018 "HER-2/neu, Mammakarzinom"**  
**mit Erfolg teilgenommen.**

Berlin, 20. Januar 2018



Prof. Dr. med. Dr. h.c. Manfred Dietel  
Qualitätssicherungs-Initiative Pathologie QuIP GmbH



Thomas Pilz, Geschäftsführer  
Qualitätssicherungs-Initiative Pathologie QuIP GmbH

Leitung des Ringversuches:  
Prof. Dr. med. H. H. Kreipe, Frau Dr. med. Mieke Raap

Bestandteil dieses Zertifikats ist die getrennt gefasste inhaltliche Beurteilung der Untersuchung.

Veranstalter der Ringversuche:  
Qualitätssicherungs-Initiative Pathologie QuIP GmbH /  
Robert-Koch-Platz 9 / 10115 Berlin / office@quip.eu / www.quip.eu

Approved by:

Prof. dr. Bence Sipos /PD Dr. med. Christoph Weiler  
BAG für Pathologie und Molekularpathologie  
70176 Stuttgart

Sehr geehrter Teilnehmer!

Die rückübersandten Objektträger wurden unabhängig im Reviewprozess nach dem veröffentlichten Auswertemodus begutachtet. Der Objektträger enthielt zum einen Gewebe und Zelllinien für den Zertifikat-relevanten Testteil des Ringversuches mit Proben, welche das Anforderungsprofil der alltäglichen Praxis widerspiegeln (Testfälle). Zum anderen wurden in den Trainingsteil speziell ausgesuchte Grenzfälle eingeschlossen, welche besonders hohe Anforderungen an die Sensitivität und Diskriminationsfähigkeit der durchgeführten Analysen stellen und damit empfindlichere Indikatoren der Qualität der Nachweisverfahren sind (Trainingsfälle).

Eine erfolgreiche Teilnahme am Ringversuch wurde ab 90 % im Testteil auf dem Zertifikat bescheinigt. Das Ergebnis im Trainingsteil dient der weiteren Optimierung Ihrer Färbeprotokolle, ist aber für die Zertifikatvergabe nicht relevant.

**Sie haben am Ringversuch 2018 "HER-2/neu, Mammakarzinom" teilgenommen, der von Ihnen erreichte Prozentwert bei den Testfällen beträgt:**

**100 %**

Mit diesem Ergebnis wird eine erfolgreiche Teilnahme im Testteil des Ringversuches bescheinigt. Im Trainingsteil mit schwierigen Grenzfällen haben Sie 100% erreicht.

Kurzkomentar und Vorschläge:

Es findet sich ein gut auswertbares, deutliches spezifisches Färbesignal - gut . Guter, sauberer Färbehintergrund, keine Einschränkung der Auswertbarkeit. Die Kernfärbung ist sehr gut eingestellt und unterstützt die Auswertbarkeit ideal. Durchgehend guter Gewebeerhalt, keine Probleme.

Leitendes Panelinstitut "QuiP Ringversuche Mamma und Ki-67"  
Pathologisches Institut der MHH  
Hannover, den 18.01.2019

Approved by:

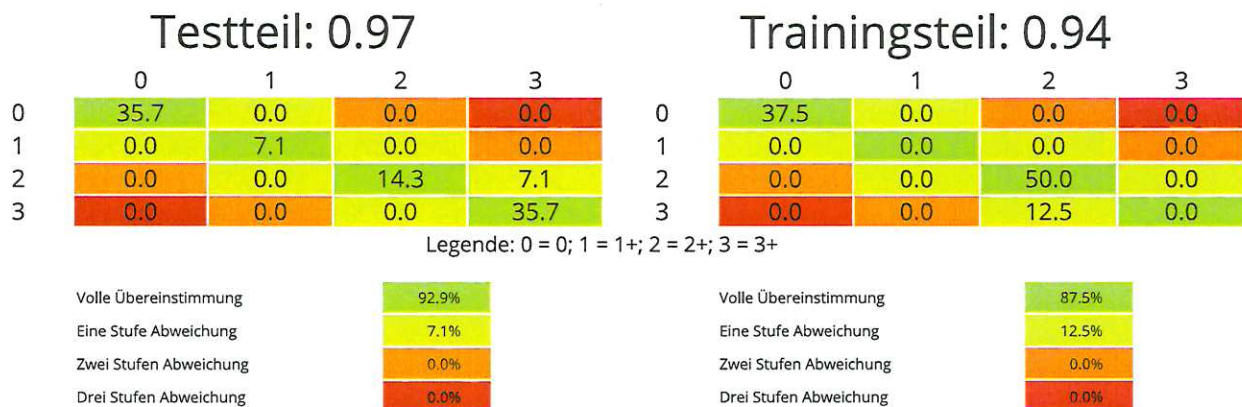
Prof. dr. Bence Sipos/PD Dr. med. Christoph Weiler  
BAG für Pathologie und Molekularpathologie  
70176 Stuttgart

Sehr geehrter Teilnehmer!

der Auswerterversuch vergleicht Ihre Eigenauswertung mit der Reviewer-Auswertung an Ihrem individuell gefärbten Testschnitt. Ausgewertet wurde mittels "weighted kappa test", der den Abweichungsgrad zwischen zwei Auswertern berücksichtigt. Das Ergebnis liegt zwischen 0 und 1 (0-0,2 schlecht; 0,21-0,4 gering; 0,41- 0,6 mittel; 0,61-0,8 gut; >0,8 sehr gut; Landis und Koch, 1977; Maclure and Willett, 1987).

Die folgenden Tabellen zeigen die Gegenüberstellung Ihrer Eigenauswertung und der Reviewer-Auswertung. Die Ergebnisse der Eigenauswertung sind auf der Y-Achse aufgetragen, die Reviewer-Auswertung auf der X-Achse. Ausgewertet wurde a) nur der Testteil (1. Wert) und b) nur der Trainingsteil (2. Wert).

**Sie haben am Auswerterversuch 2018 „HER-2/neu, Mammakarzinom“ teilgenommen, dabei haben Sie folgende(n) kappa-Wert(e) erreicht:**



Kurzkomentar und Vorschläge:

Im Testteil nahezu perfekte Übereinstimmung - hervorragend. Im Trainingsteil eine exzellente Übereinstimmung.

Leitendes Panelinstitut "QuiP Ringversuche Mamma und Ki-67"  
Pathologisches Institut der MHH  
Hannover, den 18.01.2019

Approved by: